

Código: 8/516

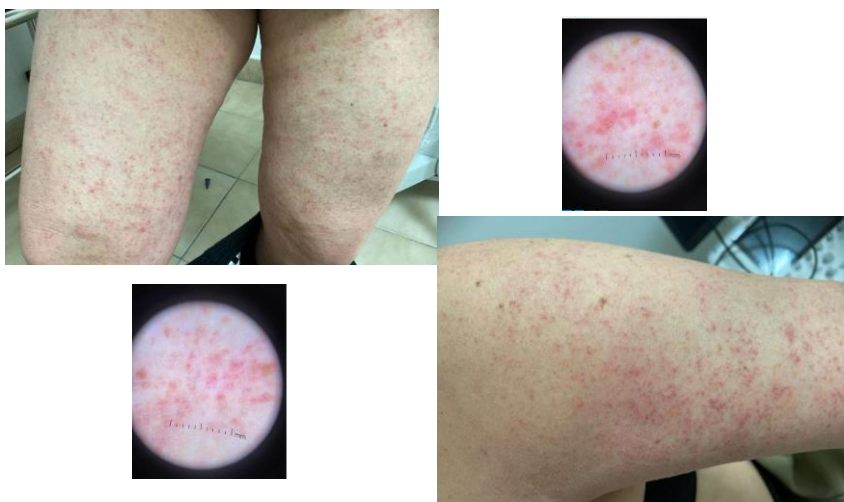
Título: Pitiriasis Liquenoide Crónica

Autores :

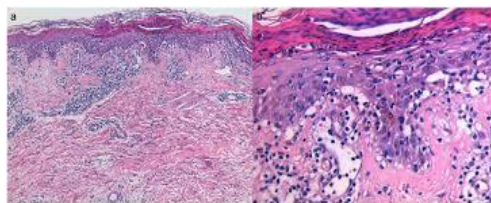
María Cristina Martin (tutora) / Angelica Mariel Pérez Lorenzo (R1)

MC: Mujer de 56 años, no Ramc, AP: dlp e hipotiroidismo. Fumadora.
Refiere lesiones de tipo papulares eritematosas de 3 semanas de evolución.

Exploración:



PITIRASIS
LIQUENOIDE
CRONICA



Tratamiento:

- **Primera línea:** ○ Corticosteroides tópicos: Para el control de las lesiones localizadas y la inflamación. ○ Antibióticos orales: Tetraciclinas (doxiciclina, minociclina) o eritromicina (en niños y embarazadas)
- **Segunda línea (si no hay respuesta o en casos más extensos/severos):** ○ Fototerapia: Especialmente la fototerapia UVB de banda estrecha (UVB-nb)
- **Casos graves o refractarios:** ○ Inmunosupresores sistémicos: Como el metotrexato oral ○ Tacrolimús tópico: Se ha reportado éxito en algunos casos, especialmente para mantener la remisión.