

Código: 4/345

Título: **DIAGNÓSTICO DERMATOSCÓPICO Y TRATAMIENTO CON CIRUGÍA MENOR DE UN CARCINOMA BASOCELULAR**

Autores:

1. Casquero Sánchez, Javier. MIR de MFyC. CS San José. Linares (Jaén)
2. Aróstegui Plaza, Cristina. MIR de MFyC. CS San José. Linares (Jaén)
3. Castillo Castillo, Rafael. Especialista en MFyC. CS San José. Linares (Jaén)

Caso Clínico

Motivo de consulta: Lesión ulcerada en la sien izquierda.

Enfoque individual:

- Varón de 55 años que acude a consulta por presentar una lesión crónica ulcerada de un año de evolución en la sien izquierda con leve sangrado ocasional.
- *Exploración:* Presenta una **lesión nodular eritematosa de aspecto ulcerado** en la piel de la región anterior de la fosa temporal del cráneo.
- *Dermatoscopia:* lesión nodular eritematosa de 10 x 10 mm, con bordes perlados, centro ulcerado y telangiectasias arboriformes.

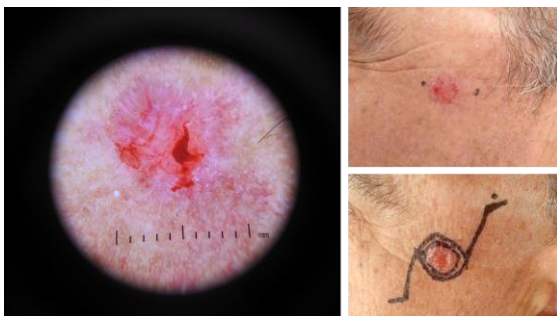


Figura 1. Dermatoscopia y planificación

PLAN DE ACCIÓN

CIRUGÍA MENOR



MÁRGENES DE SEGURIDAD



Z-PLASTIA

Enfoque familiar y comunitario: Jubilado, vive junto a su esposa y dos hijas. Buen apoyo familiar y adecuadas relaciones sociales intra y extrafamiliares.

JUICIO CLÍNICO:

CARCINOMA BASOCELULAR NODULAR

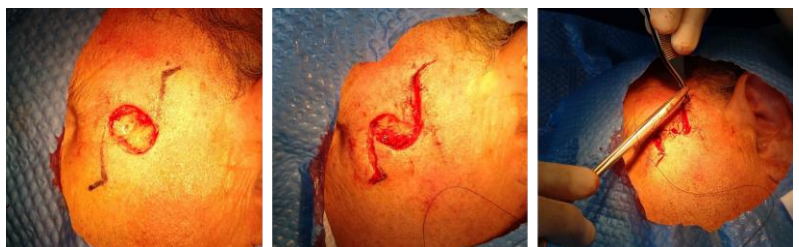

Figura 2. Proceso de excisión y Z-plastia

Evolución:

Estudio anatomopatológico:
Carcinoma basocelular expansivo con márgenes no afectos.

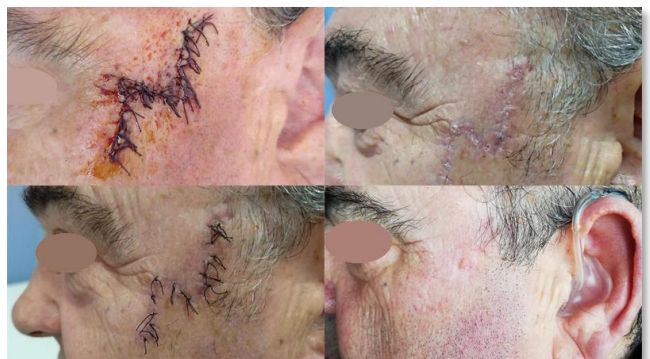

Figura 3. Evolución

Conclusiones: El caso pone en relevancia la importancia del médico de familia y la atención primaria en el diagnóstico precoz y el tratamiento del CBC gracias al empleo de la dermatoscopia y de técnicas avanzadas en cirugía menor como la Z-plastia.

Palabras clave: Basal cell carcinoma, minor surgery, Z-plasty